



Здравейте отново! Финтовете изграждат културата във футбола. Финтовете събудиха любопитството ви, което мен като треньор ме кара да се чувствам ценен със съветите си.

Желанието ни с издателите на Sport & LiFe Magazine да направим тези статии се превърна в желание за развиване на финтовете и усложняване на упражненията.

Финта, който Ви представяме е малко по-усложнен и се изпълнява с лице или в гръб от противника (зависи от създадената ситуация). За да го научите по-лесно, ще Ви посъветвам да направите няколко подскока, чрез пружиниране на

пръсти с лъжливи крачки в дясно и ляво над топката, без да я докосвате.

След като свикнахте вече да пренасяте тежестта на тялото от крак на крак с леко задържане, то включете вече и топката.

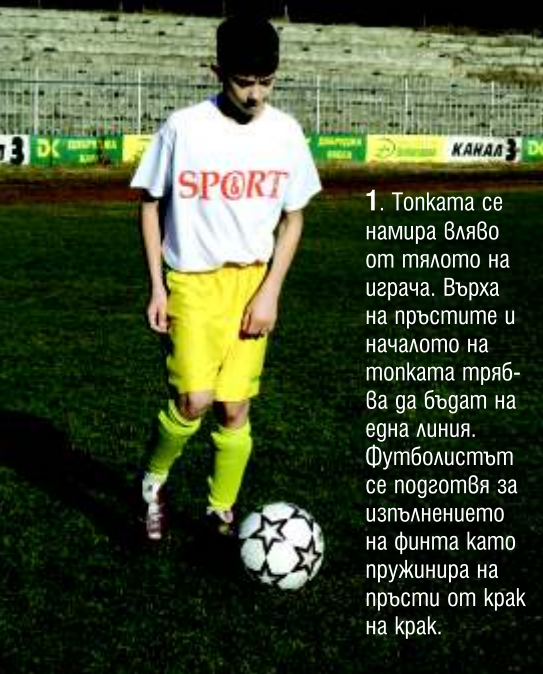Сега се постарайте да подмамите противника, чрез лъжлива крачка с ляв крак и след това поемете топката с горно-външната част на ходилото на десния крак в обратна посока. (Създайте си огледален образ на снимките, за да се научите да работите и с двата крака).

Това лъжливо движение често го използваше извест-

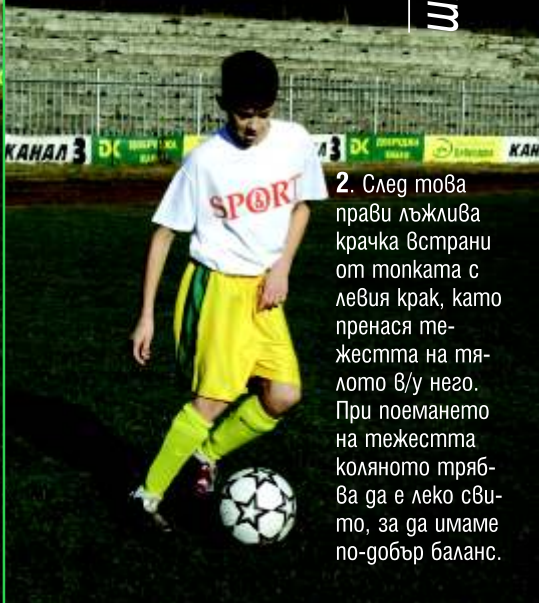ния български футболист Красимир Бальков. Упражнението се показва от Емил Ненчев, от Добрич. Десен външен полузащитник е. Най-полезен състезател е в 1-вия детски футболен турнир „Петър Боянов“, Добрич, 2004 г. и най-добър полузащитник е във 2-рия детски футболен турнир „Петър Боянов“, Добрич, 2005 г. Най-техничен състезател в 3-тия детски футболен турнир „Петър Боянов“, Добрич, 2006 г.

*Снимки: Ирена Методиева;
Сергей Панайотов*

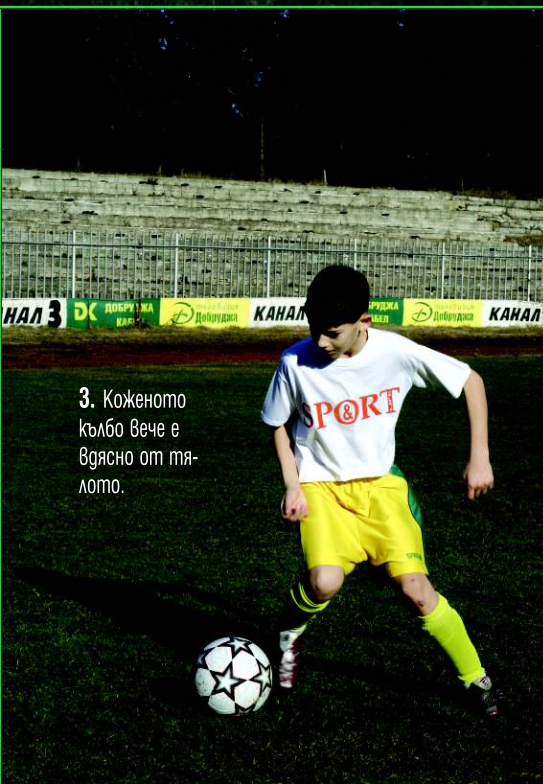
Раго Боянов



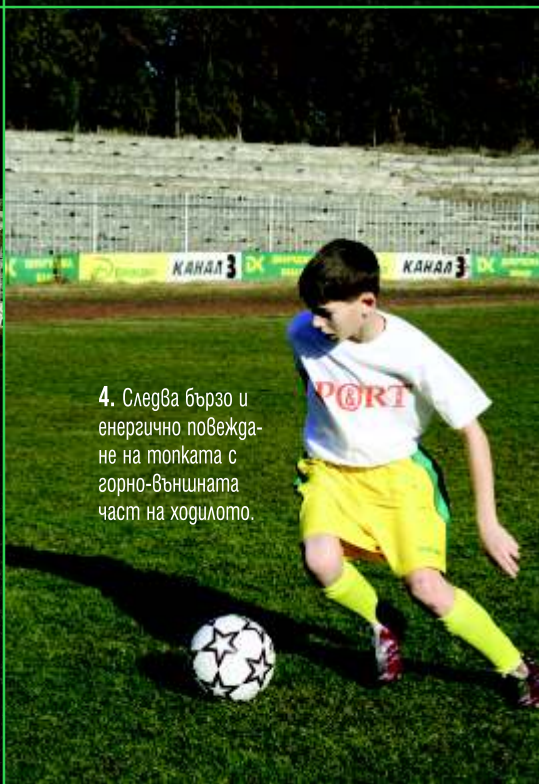1. Топката се намира вляво от тялото на играча. Върха на пръстите и началото на топката трябва да бъдат на една линия. Футболистът се подготвя за изпълнението на финта като пружинира на пръсти от крак на крак.



2. След това прави лъжлива крачка встрани от топката с левия крак, като пренася тежестта на тялото в/у него. При поемането на тежестта коляното трябва да е леко свито, за да имаме по-добър баланс.



3. Коленото кълбо вече е вдясно от тялото.



4. Следва бързо и енергично повеждане на топката с горно-външната част на ходилото.